Aus dem zoologischen Institut der tiermedizinischen Fakultät
und der biologischen Versuchsanstalt für Fischerei, München.

STANFORD UNIVERSITY LIBRARY
JUN
22
1921

Untersuchungen über Octomitus intestinalis truttae.

Inaugural-Dissertation

zur Erlangung der Doktorwürde

der hohen tiermedizinischen Fakultät
der Universität München

vorgelegt von

Wilhelm Schmidt
prakt. Tierarzt aus Böchingen (Pfalz).

Jena.
Gustav Fischer.
1920.

Genehmigt von der Fakultät

Dekan: Prof. Dr. **Franz Schmitt.**

Berichterstatter: Prof. Dr. **Reinhard Demoll.**

Abdruck aus
Archiv für Protistenkunde Bd. 40 1920.
Herausgegeben von M. Hartmann in Berlin-Dahlem und A. Pascher in Prag.
Verlag von Gustav Fischer, Jena.

Seinen Eltern

in Dankbarkeit zugeeignet

vom Verfasser.

Digitized by the Internet Archive
in 2026

https://archive.org/details/IA40153307_0136

Nachdruck verboten.
Übersetzungsrecht vorbehalten.

A. *Octomitus intestinalis truttae.*

a) Morphologie, Biologie und Ökologie.

Octomitus intestinalis truttae (syn. *Hexamitus intestinalis*, Dujardin, syn. *Urophagus intestinalis*, Moroff) ist auf Grund meiner Beobachtungen und Untersuchungen, die nachstehend besprochen werden, in die Familie *Tretamitidae* Bütschli, Ordnung *Polymastigina* Blochmann, Unterklasse *Zoomastigina*, Klasse *Mastigophora* einzureihen.

Er lebt vornehmlich im Darme von Batrachiern, Tritonen, Bufoniden und Pisciden, angeblich auch in Schildkröten und Eidechsen. Grassi fand ihn im Darme von *Rana esculenta* und *Bufo vulgaris*, Prowazek im Darme der griechischen Landschildkröte (*Testudo graeca*), M. Plehn und Moroff hauptsächlich in Darm und Gallenblase von *Trutta iridea*, seltener *Trutta fario*, Seligo in *Leucaspius delineatus* (Moderlieschen). Alexeieff fand die gleiche Art in marinen Fischen der Gattung *Motella* und *Box*. Prowazek beschreibt einen Vertreter der Gattung als *Octomitus intestinalis n. sp.* im Darm der Ratte (1904). Als *Hexamitus intestinalis* wird er beschrieben von Dujardin (1841), Stein (1878), Kent (1880—82), Seligo (1887), Danilewsky (1889), Klebs (1893), Senn (1900), Prowazek (1904), Alexeieff (1910), Doflein (1916), als *Heteromita pusilla* von Perty, als *Amphimonas intestinalis* von Diesing (1865), als *Dicercomonas* (*Mono-*

morphus) *ranarum* (1879) bzw. als *Dicercomonas intestinalis* (1882) von GRASSI, als *Octomitus sp.* DOBELL von DOBELL (1908). Ich fand ihn außer in Gallenblase und Darm von *Trutta fario* und *Trutta iridea* im Darm eines Karpfens, welcher durch Masseninfektion von *Eimeria* und *Sanguinicola* in äußerst schlechtem Ernährungszustand war.

Bisher war man geneigt, *Octomitus intestinalis* und die häufig gleichzeitig in Erscheinung tretenden Darmaffektionen in kausalen Zusammenhang zueinander zu bringen. Die nachfolgenden Untersuchungen, die sich in der Hauptsache auf Forellen erstreckten, sollten Klarheit schaffen, inwieweit es sich hier um spezifischen Parasitismus oder einfachen Kommensalismus handelt. Daß mir dies gelungen ist, verdanke ich in erster Linie den überaus wertvollen Anregungen von Herrn Professor Dr. DEMOLL und Fräulein Professor Dr. M. PLEHN, wofür ich nicht versäumen möchte, ihnen auch an dieser Stelle meinen ganz besonderen Dank abzustatten. Material wurde mir in liebenswürdiger Weise zur Verfügung gestellt sowohl von der Teichwirtschaft Wielenbach der biologischen Versuchsanstalt selbst als auch von der Fischzuchtanstalt des bayerischen Landesfischereivereins Starnberg, der Fischzuchtanstalt Mühltal und der Fischhandlung Kuffner, München, die ihre Fische aus der Moosach und der Fischzuchtanstalt Barbara's Ruh, Freising bezogen hatte. Auch allen diesen Stellen sei hier mein Dank ausgesprochen.

Octomitus intestinalis truttae lebt im Darm und in der Gallenblase, meist gleichzeitig in beiden Organen. Die Größe ist nicht konstant. Man findet Individuen von 5—15 μ Länge und 2—7 μ Breite. Auch DOBELL sowie PROWAZEK haben sehr kleine Formen beobachtet. „Very minute forms of this parasite are sometimes found — not reaching a greater length than 2—3 my“ (DOBELL S. 431). „Neben ausgewachsenen Hexamiten fand ich mehrmals kleine, fast bakterienartige, junge Formen, die mit ihren Geißeln wackelnde Bewegungen ausführten“ (PROWAZEK 16, S. 37/38). Die Gestalt ist im allgemeinen birn- oder spindelförmig, am Vorderende mehr breiter, abgerundet, nach dem Hinterende schwanzförmig auslaufend (Fig. 1 u. 2); doch wechseln auch hier die Bilder infolge der ungemein großen Metabolie des Flagellaten (Fig. 1, 2, 6, 7). *Octomitus* besitzt 3—4 Paar Geißeln. Doch ist die letztere Zahl die häufigere. Wenn nur 3 Paare vorkommen, so ist das hintere Schwimmgeißelpaar und der dazu gehörige Axialblepharoblast ausgefallen. Die vorderen drei Paare dienen der Schwimm- und Strudelbewegung. Sie haben verschiedene Insertionspunkte. Während nämlich die beiden vorderen Paare von den einander gegenüber-

liegenden 4 Seitenblepharoblasten konvergent ihren Ausgang nehmen, ist das hintere Paar im Axialblepharoblasten vereinigt.

Die Schwanz- oder Schleppgeißeln, die nach meinen Beobachtungen beim Schwimmen nur als Steuerorgan, im Ruhezustand nur als Haft- und Stützorgan dienen, inserieren getrennt an den paarigen, einander gegenüberliegenden, seitlich gelagerten, stäbchenförmigen Schwanzblepharoblasten. Die Schwimmgeißeln sind ungefähr so lang wie der Körper, die Schleppgeißel ungefähr das Doppelte, seltener länger. Nach Dobell erreichen letztere ca. das Dreifache der Körperlänge („a length equal to three times that of the body" (Dobell S. 431).

Die Bewegung wird von diesen 8 Geißeln ausgeführt und zeitweise, wie mir scheinen will, bei dichterem Medium (ich habe dies hauptsächlich im Darmschleim, seltener in der Galle, und hier nur dann beobachtet, wenn das Präparat durch Verdunstung eingedickt war) durch Seit- und Abwärtsschlagen des Schwanzes bzw. des Achsenstabes unterstützt. Moroff hat dasselbe beobachtet: „Sehr oft wird der Schwanz kräftig zu Boden geschlagen, hier und da spaltet er sich gabelförmig; sehr oft klebt er sich mit den beiden langen Schleppgeißeln am Boden an und führt in verschiedenen Richtungen kräftige, zitternde Bewegungen aus (Moroff S. 93). Er bringt zwar dieses Verhalten in Beziehung zur Nahrungsaufnahme.

Kofoid und Swezy geben über den Achsenstab von Trichomonaden an, daß er bei den Bewegungon derselben im Darmschleim als Bewegungsorgan dient. Da *Octomitus intestinalis* hinsichtlich der Morphologie, Biologie und Ökologie sicher ein ganz naher Verwandter von *Trichomonas* darstellt, bin auch ich geneigt, dem Achsenstab neben der formgebenden Rolle auch eine bedingte, aktive Beteiligung an der Bewegung zuzusprechen. Bei raschem Schwimmen, das sehr gleichmäßig erfolgt, sind sämtliche drei Paar Schwimmgeißeln nach vorne gerichtet, bei mäßiger Schnelligkeit wird meistens das dritte Paar nachgeschleppt. Bei langsamer Bewegung, die stoßweise erfolgt, ist meist nur das vordere Geißelpaar in Tätigkeit, während die anderen zwei Paare nachgeschleppt werden. Dagegen sind im Zustand der Ruhe meist sämtliche Schwimmgeißelpaare in sanftstrudelnder Tätigkeit, während das Hinterende des Tieres, das in diesem Stadium immer abgerundet ist, mit den beiden Schleppgeißeln am Boden oder irgendeiner haltgebenden Substanz festsitzt (Fig. 7 u. 8).

Das Protoplasma ist hell und sehr feinwabig und enthält keine geformten Nahrungspartikelchen. Die von Moroff „sehr oft beob-

achteten fremden Körper im Protoplasma" (S. 93) glaube ich eher in Übereinstimmung bringen zu dürfen mit der einige Stunden vor dem Tode einsetzenden Vakuolisierung des Plasmas, wobei Vakuolen von minutiöser Kleinheit allmählich eine Größe erreichen, die den Körper oft zu $^1/_5$ bis $^1/_4$ ausfüllen kann (Fig. 6). Dieser Vorgang läßt sich oft sehr übersichtlich beobachten bei Intravitalfärbung mit Bismarckbraun in Lösung 1 : 50000 oder Methylenblau 1 : 10000. Doch ist er auch ohne Färbung bei genügend starker Vergrößerung festzustellen.

Sehr kompliziert ist bei den Flagellaten der Verankerungs- und Verbindungsapparat der Organellen (Geißeln + Blepharoblasten + Kerne + Parabasalia + Achsenstab) untereinander. Für diesen Komplex hat JANICKI 1913 den Namen „Karyomastigont" vorgeschlagen. JANICKI hat zusammen mit A. FOÀ eingehende Studien darüber gemacht; besonders an den *Octomitus intestinalis* verwandten Formen, wie *Lophomonas*, *Joenia*, *Parajoenia* sowie an den ihm ganz naheverwandten Formen *Calonympha*, *Foaina* und *Devescovina* (JANICKI, S. 625). Wenn ich nun im folgenden den Karyomastigonten bei *Octomitus intestinalis* näher beschreibe, so soll dies neben anderen Argumenten ein Beweis dafür sein, *Octomitus* als echte Gattung in die Ordnung *Polymastigina* einzureihen.

Der Flagellat besitzt 2 Kerne. Sie liegen in der Nähe des Vorderendes und sind oval bis mandelförmig.

Sie sind vorne einander zugekehrt, manchmal direkt aneinander gelagert, manchmal aber auch durch eine mehr oder minder große Plasmazone voneinander getrennt. Sie sind stets von einem schmalen hellen Plasmahof umgeben (Fig. 17), der am deutlichsten bei Giemsafärbung zu sehen ist. Kernmembran ist stets vorhanden. Sie ist gegen das hintere Ende zu verbreitert und anscheinend etwas angeschwollen (Fig. 1 u. 2). Der Binnenkörper ist sehr chromatinreich. Meist liegt er in der hinteren Anschwellung und ist von ovaler bis platter Gestalt. Manchmal ist er zu einem verdickt schleifenartigen Gebilde formiert und an dem entgegengesetzten Ende gelagert. Bei einigen Tieren habe ich auch einen bläschenförmigen Kern und ziemlich gleichmäßig verteilte Chromatinkörnchen beobachtet. Doch ist hier die Membran nicht so deutlich zu sehen. Ob sich hier eine Kernteilung vorbereitet, konnte ich nicht feststellen, ebensowenig wie ich Teilung in vita oder aufeinanderfolgende Stadien nach der Encystierung beobachten konnte. Interessant ist hier der Vergleich mit *Octomitus intestinalis* n. sp., welchen PROWAZEK im Darm der Ratte gefunden hat. Neben typischen Ähnlichkeiten sowohl in der Form des Flagellaten, der Plasmastruktur wie der

Zahl und Lage der Blepharoblasten und Geißeln ist die Gleichartigkeit in Lage und Bau der Kerne so auffallend, daß eine Zugehörigkeit zu derselben Gattung außer Zweifel erscheint.

Vor den beiden Kernen befinden sich die 4 Seitenblepharoblasten, teils peripher, teils mehr median gelagert. Direkt zwischen beiden oder etwas hinter ihnen liegt der Axialblepharoblast. Bei der amöboiden Verlängerung des Vorderendes wandert er mit nach vorne, während die beiden Kerne mehr zurück bleiben. Der Axialblepharoblast ist ungefähr doppelt so groß wie einer der Seitenblepharoblasten, was so zu erklären ist, daß hier zwei Basalkörner so innig miteinander verbacken sind, daß eine Differenzierung unmöglich ist. Axialblepharoblast sowohl wie die beiden Seitenblepharoblastenpaare senden nach rückwärts je einen dünnen Faden, die Achsenfäden, aus, die in ihrer Gesamtheit den Achsenstab bilden. Während die zwei seitlichen Achsenfäden eine Verbindung der beiden Seitenblepharoblasten mit den beiden Schwanzblepharoblasten darstellen, endigt der mittlere frei im Kopf- und Schwanzende des Flagellaten.

Der Achsenstab besteht aus einer glasartig durchsichtigen Masse und wird von den beiden seitlichen Achsenfäden wie von einer dichten Hülle begrenzt. Er kann sich sowohl ausdehnen als auch kontrahieren. Dabei schiebt er bei ersterem Vorgang die Pellicula nach vorn oder hinten (Fig. 8, 3, 1). Der Flagellat erscheint dann je nach der Intensität des Vorgangs als ein mäßig- oder stärkergeschwänztes oder flaschenähnliches Gebilde. Der Achsenstab ist am Vorderende meist verbreitert, am hinteren Ende mehr zugespizt (Fig. 1. 5). Prowazek schreibt über *Octomitus intestinalis muris* von dem Achsenstab in bezug auf die Achsenfäden: „Sie scheinen mir der optische Ausdruck einer das ganze Tier durchziehenden Röhre zu sein, die nach Art einer Bleifeder hinten in eine scharfe, dunkelfärbbare Spitze ausläuft“ (16, S. 38). Er ist wie ich an Schnitten einwandfrei beobachten konnte im Querschnitt oval bis drehrund, je nachdem der Flagellat mehr schlanke oder mehr kugelige Gestalt angenommen hatte. Dieser Umstand sowie die Tatsache, daß der Achsenstab bei bis zur Hälfte abgerundeten Tieren immer eine Lage fast genau parallel der gekrümmten Rückenlinie einnimmt (Fig. 17, 19), dazu die Beobachtungen, daß derselbe als schwanzförmige Verlängerung häufig mehr oder weniger heftig schlagende Bewegungen ausführt, bestärken mich in der Annahme, daß wir es hier mit einem sehr elastischen Organell zu tun haben. Beim Austritt aus dem Protoplasma wird er von den beiden Schwanzblepharoblasten gürtelförmig umlagert. Die Hauptfunktion des Achsenstabes ist

wohl die formgebende. Er scheint ähnlich wie bei den Trichomonaden als Achsenskelett zu funktionieren. Die seitlichen Achsenfäden werden in ihrer vorderen Hälfte von einer schmalen Zone stark färbbarer Körnchen und Schollen überlagert, die häufig unvermittelt mit einer kurzen Verbreiterung abschließt. „Die auffallendste Bildung des ganzen Tieres sind zwei von den beiden Kernen des Vorderendes bis gegen das Hinterende verlaufende starre mit E.-H. schwarz sich färbende „Achsenstäbe", die außen noch einen, in Bleifederton sich färbenden, mit einer undeutlichen dickwandigen Alveolarstruktur versehenen Belag besitzen" (PROWAZEK 16, S. 38). Ob diese Schollen und Körnchen mit den Chromidien KOFOID's und SWEZY's bei *Trichomonas*, die Verbreiterung der Zone mit der chromatischen Masse BENSEN's bei *Lamblia intestinalis* identisch sind oder etwas ähnliches darstellen, entzieht sich meiner Beurteilung.

Ein Cytostom scheint vorhanden zu sein, allerdings auf ein ganz geringes Maß beschränkt. An vielen Total- wie Schnittpräparaten habe ich eine schwachkonturierte, helle, kleinste, ovale bis ellipsoide Zone beobachtet, die — das Tier vom Rücken gesehen — immer rechts vom Scheitelpunkt, in der Nähe der vorderen Geißelbasis sich befand. Doch könnten hier meine Beobachtungen durch Färbungseffekte getrübt sein. Dagegen bestärken mich in meiner Vermutung von dem Dasein eines Cytostoms folgende einwandfreie Beobachtungen:

1. Sämtliche von mir gesehene Tiere weisen bei allen angewandten Färbungsmethoden (HEIDENHAIN, HANSEN, DELAFIELD, GIEMSA, Toluidin, Orcein-Wasserblau) eine helle durchscheinende strukturlose, kleine Zone in der Umgebung des Scheitelpunktes auf (Fig. 15—18).

2. Das vordere Ende des Tieres ist amöboid beweglich (Fig. 7, 8). Ähnliche Verhältnisse hat DOFLEIN (7 S. 590), an *Trichomonas hominis* beobachtet: „Die Nahrungsaufnahme geschieht durch eine muldenartige Mundstelle an dem amöboid beweglichen Vorderende."

3. Auf gefärbten Schnitten konnte ich des öfteren bei bis zur Hälfte abgerundeten Tieren auf der unteren Seite, in der Nähe des Vorderendes eine Art Einbuchtung wahrnehmen (Fig. 19).

4. Im Zustande der Ruhe, d. h. des Nichtschwimmens sind im Gegensatz zu der langsamen stoßweisen Vorwärtsbewegung meist sämtliche Geißeln in sanfter strudelnder Bewegung. Das Vorderende ist in diesem Zustand meist kolben- bis birnförmig verlängert und wird lebhaft nach links und rechts bewegt, so daß man den Eindruck gewinnt, als ob das Vorfeld nach Nahrung abgetastet würde (Fig. 8). Die punktierten Linien geben verschiedene Lagen dieses Vorfeldes wieder.

5. Unter dem abgedichteten Deckglas oder in der feuchten Kammer habe ich oft an Stellen, an denen sich eine stärkere Konzentration von Flüssigkeit und Gallensalzen ansammelte, 10 und mehr Flagellaten mit dem Kopfende gegeneinander lebhaft strudelnd beisammen gesehen. Mitunter schwamm eines weg und machte einem zweiten Platz (Fig. 23).

6. Auch viele einzelne Tiere habe ich beobachtet, wie sie im Darmschleim sich zwischen Darminhaltspartikelchen hindurchzwängten und suchende Bewegungen ausführten oder das bewegliche Vorderende wie einen Rüssel in dichtere für das Tier undurchdringlichere Massen hineinsteckten.

Auch Prowazek scheint ein Cytostom für unsere Form anzunehmen, wenn er von seinem *Octomitus intestinalis* n. sp. schreibt: Die Form scheint sowohl mit den Trichomonaden als auch mit *Megastoma* verwandt zu sein. Bezüglich der letzteren braucht man sich die sogenannte Sauggrube nur auf ein minutiöses, kaum wahrnehmbares Areal reduziert zu denken, wobei die Geißelinsertionen die entsprechenden Verlagerungen erfahren, und man erhält einen ähnlich gebauten Flagellaten (16, S. 39).

Die für *Hexamitus* charakteristischen Mundstellen in oder neben den Schleppgeißelfurchen sind nicht vorhanden. Es wäre also nur noch an die Nahrungsaufnahme auf osmotischem Wege zu denken, insbesondere deshalb, weil geformte Nahrung weder im Leben noch nach dem Tode nachgewiesen werden kann. Ausschließen kann ich diese Möglichkeit nicht, obschon ich mir den Grund für die lebhafte amöboide Beweglichkeit des Vorderendes im Zustande der Ruhe nicht erklären kann, da ja auch ohne diese — bei ungünstigen Strömungsverhältnissen würde ja die Zuhilfenahme der Geißeln genügen — die Osmose vor sich gehen müßte.

Der Flagellat ist ungemein metabol. Während die Jugendformen eine schlanke, spitze Birnform besitzen, neigt das ausgewachsene Individium schon mehr der Spindelform zu. Im Alter oder bei ungünstigen Lebensbedingungen nähern sie sich deutlich der Eiform (Fig. 6—8). Natürlich läßt sich nicht ein starres Grundgesetz aufstellen. Ich habe junge und ältere Tiere beobachtet, wie sie im Augenblick oft ganz konträre Gestalt annahmen, um aber immer wieder zu einer entsprechenden Grundform zurückzukehren. Bei Wendungen von ca 180 Grad hatte ich Gelegenheit, die blitzartige Bewegung zu beobachten. Das Vorderende wird fingerartig verlängert und legt sich über oder neben den Körper, der Schwanz mit den beiden Geißeln wird wie ein Steuer in Winkel gestellt

und in einem Bruchteil einer Sekunde ist die Wendung vollzogen (Fig. 3).

Der ursprüngliche Aufenthaltsort ist der Darm. Hier habe ich sie sowohl im Mitteldarm bis in die Grenzgegend des Pylorus hinein und im Gegensatz zu Moroff sehr oft auch gleichzeitig im Enddarm angetroffen. Sie leben nur in der oberflächlichen Schleimschicht des Darmlumens. In Abklatschpräparaten habe ich sie jedesmal und relativ reichlich gefunden. Hatte ich dagegen zuerst die Schleimlage entfernt, so war es mir — einen einzigen Fall ausgenommen — nie möglich sie zu entdecken. Die Reaktion des Darmsaftes plus Speisebreies war stets alkalisch. Brachte ich sie aus diesem Medium in den sauerreagierenden Magensaft, so starben sie in kurzer Zeit ab. Auch im neutralisierten Medium ist die Lebensdauer kurz. Daraus schließe ich, daß die Lebensfähigkeit durch die Alkaleszenz der Umgebung bedingt wird. Interessant ist hier ein Vergleich mit Arten aus der Gattung *Trichomonas*, bei denen — *Trichomonas vaginalis* ausgenommen — ähnliche Verhältnisse vorliegen. Vom Darm aus gelangen sie wohl auf dem Weg durch den *Ductus coledochus* in die Gallenblase. Ob sie zu Fortpflanzungszwecken oder infolge Verschlechterung der Lebensbedingungen aus dem Darm dahin auswandern, konnte ich nicht eruieren. Danilewsky macht die merkwürdige Angabe. „daß sie bei Verschlechterung der Ernährungsbedingungen des Wirts in Lymphe, Blut, Galle und Urin eindrängen und sich daselbst vermehren“ (Doflein 7, S. 626, 3).

Über die Art der Nahrung ist es nur möglich, eine Vermutung auszusprechen. Da feste Partikelchen nicht vorhanden oder so klein sind, daß man sie nicht sehen kann, wäre nur an eine flüssige Form der Nahrungssubstanzen zu denken. Inwieweit hier Darmschleim, Darmsaft, Galle, resorptionsfähige Eiweiße, Fette und Kohlehydrahte, organischer, gelöster Dedritus oder anderweitige Abbauprodukte in Betracht kommen, bleibt weiterer Forschung vorbehalten. „Nach Bütschli und Klebs finden sich im Körper von Hexamitusarten große weißliche Kugeln, welche sich wie Glykogen verhalten, das ja in anderen Protozoengruppen vielfach vorkommt, bei Mastigophoren aber sonst fehlt“ (Doflein 7, S. 624—25).

Sobald die Lebensbedingungen für den Flagellaten sich verschlechtern oder derselbe aus anderen Gründen Depressionserscheinungen zeigt, tritt Vakuolisierung des Protoplasmas ein (Fig. 6). Die Vakuolen, anfangs außerordentlich klein, nehmen an Größe und Deutlichkeit zu, je mehr das Tier sich dem Absterben nähert. So habe ich schon Vakuolen gesehen, die den fünften bis vierten Teil

des Protoplasmas eingenommen haben. Die Zahl der Vakuolen ist dabei verschieden. Sie wechseln an Zahl von 3—20. Nicht alle Exemplare zeigen vor dem Tode diese Vakuolisierung des Plasmas. Manchen ereilt der Tod so schnell, daß erstgenannter Vorgang gar nicht eintreten kann (Fig. 4—5). Die Geißeln bleiben hier sehr lange erhalten. Unter den Individuen mit Vakuolisierung treten meistens solche mit eiförmiger Gestalt auf. Einige sitzen mit dem breiteren, abgerundeten Hinterende, das durch Verankerung bzw. Stützung mit den beiden Schleppgeißeln unbeweglich geworden ist, fest. Nur das amöboid bewegliche Vorderende tritt nach früher beschriebener Weise in Tätigkeit (Fig. 8). Andere runden sich ab und rotieren an ein und derselben Stelle, woran die Geißeln durch sanftes Schlagen aktiv beteiligt sind (Fig. 9—10). Nach einiger Zeit hört auch diese Bewegung auf und die Kugel nimmt einen Zustand der Ruhe ein. Hier habe ich oft selbst schon während des Rotierens mit Hilfe des Spiegelkondensors (Dunkelfeldbeleuchtung) das Fehlen der einen oder anderen Geißel beobachtet (Fig. 11). Die Geißeln sind hier um die Kugel herumgeschlungen. Nach einiger Zeit, die sehr variiert und nach Stunden bemessen sein kann, sind sämtliche Geißeln abgefallen. Bei einigen dieser Kugeln konnte ich eine mehr oder weniger scharf konturierte Membran feststellen, der nach innen eine schmale, hellere Zone anliegt (Fig. 12). Im Innern sah ich mehr oder weniger zahlreiche, lichtbrechende Stellen, unregelmäßig gelagert und zentral oder etwas nach der Peripherie verschoben zwei größere, weniger stark lichtbrechende Komplexe. Inwieweit diese Kugeln etwas ähnliches darstellen wie die bei *Hexamitus intestinalis* in *Testudo graeca* von Prowazek beschriebenen Cysten und ein Stadium bilden in der Reihe der von vielen Autoren und auch von mir sehr oft beobachteten zwei- und vierkernigen Cysten, lasse ich offen. Die Vermutung Prowazeks (16, S. 37), die zweikernige Cyste sei durch Heterogamie entstanden, halte ich nicht für richtig, da sie auf einer falschen Voraussetzung beruht, nämlich dem Vorhandensein e i n e s Kernes im Flagellaten. Eher glaube ich, daß hier eine einfache Kernteilung vorliegt, wie dies ähnlich Kofoid und Christiansen bei *Lamblia intestinalis* annehmen und Alexeieff bei *Hexamitus intestinalis* im Darm von Tritonen beobachtet und beschreibt (Alexeieff 1, S. 402—03). Jedenfalls wurden bisher in der Literatur geschlechtliche Vorgänge bei *Octomitus intestinalis* nicht beschrieben und auch ich habe trotz wiederholter Prüfungen darauf keine wahrnehmen können. Sehr oft habe ich Cysten beobachtet, die sich mit den Bildern von Alexeieff über Cysten von

Hexamitus intestinalis bei marinen Fischen der Gattung *Motella* und *Box* vollständig decken. Sie haben eine ovale bis kreisrunde Form von ungefähr 8—10 μ Durchmesser. Das Protoplasma ist nicht homogen, zeigt oft etwas dichtere Anhäufungen und enthält 2 oder 4 stark färbbare Kerne, die fast immer von einem schmalen, hellen Plasmahof umgeben werden (Fig. 13—14). Diese Cysten sind gegenüber den lebenden Flagellaten sehr widerstandsfähig. Im Brutofen, wo sie zusammen mit lebenden Flagellaten 5 Stunden bei 40—45° Celsius aufbewahrt wurden, sind sie nach dieser Prozedur vollkommen unversehrt, während die Flagellaten zum großen Teil mazeriert sind. Selbst ein vollständiges Eintrocknen überstehen sie ohne irgend welche äußerlich sichtbaren Schädigungen. Wie sich diese Cysten im Leben weiter entwickeln, konnte ich nicht beobachten, da die Galle, die hier in Betracht kommt, infolge massenhafter Bakterieninfektion rasch verdirbt.

PROWAZEK geht bei seinen Studien gleich von der zweikernigen Cyste aus, die er durch Kopulation zweier Individuen entstehen läßt. Nach einem anfänglichen Reduktionsvorgang der Kerne folgt ein Anschwellen derselben plus Synkaryonbildung und dann Dauerencystierung. Nach einiger Zeit setzt die multiplikative Teilung des Kopulationskernes ein, wodurch zahlreiche Tochterkerne gebildet werden. Zur Stützung dieser Ansicht führt PROWAZEK an, daß er neben den ausgewachsenen Individuen mehrmals kleine, fast bakterienartige, junge Formen angetroffen habe, die mit ihrem Schwanz wackelnde Bewegungen ausgeführt hätten. DOBELL, welcher ähnlich kleine Formen beschrieben hat, schreibt dagegen: „Multiplication appears to take place by means of longitudinal division, but is very difficult, to observe. Cysts of an oval shape are also found by Octomitus. Frome these cysts a single monad subsequently escapes. No sexual process has been oberserved (DOBELL, p. 431).

Am nächsten scheint den Tatsachen ALEXEIEFF zu kommen in seiner Studie „sur la division de Hexamitus intestinalis Dujardin". Allerdings fehlt das Schlußbild, da auch seine Beobachtungen nicht weiterreichen. Ich verweise hier auf die einzelnen Stadien (Textfig. 1—7, S. 403), da besonders das letzte Stadium mit der von demselben Autor beobachteten Vermehrungscyste bei *Motella mustella* und auch mit den von mir beschriebenen Cysten Beziehungen zu haben scheint. Ich selbst habe trotz wiederholter Versuche mit Octomituskulturen derartige Teilungsstadien nicht beobachten können. ALEXEIEFF faßt seine Beobachtungen folgendermaßen zusammen: „La division nucléaire chez *H. intestinalis* s'effectue suivant une **„mitose**

primitive". C'est une mitose, parceque 1° la membrane nucléaire disparait complètement; 2° il y a des chromosomes 3° il se différencie une formation de nature fusoriale. C'est une mitose primitive surtout à cause de l'absence complète de centres cellulaires, et aussi parceque les chromosomes paraissent se répartir en deux groupes, sans se diviser individuellement (quoique certains aspects puisent être invoqué en faveur de ce dédoublement). Le changement très profond, qui a lieu dans la structure du noyau, dont la couche diffuse de chromantine à la périphérie se convertit en chromosomes arrondis bien individualisés, doit se comprendre évidemment comme une sorte de „mise en mouvement" de la substance chromatique en vue d'une répartition plus facile" (1, p. 403).

Anschließend hieran möchte ich noch einige Betrachtungen über den Parabasalapparat anstellen, und zwar, soweit es sich einerseits mit eigenen als auch andererseits mit Beobachtungen in Einklang bringen läßt, die einige Autoren schon früher bei verwandten Gattungen gemacht haben. (Der Parabasalapparat wurde ja zuerst bei den parasitischen Formen der Flagellaten beobachtet.) Fast mit allen Färbemethoden, die ich angewandt habe, gelang die Sichtbarmachung dieses Organelles. Am besten wurden die Bilder nach Färbung mit Heidenhain'schem Hämatoxylin, Hansen'schem Eisenhämatoxylin und Giemsa's Azur-Eosinlösung (Fig. 1, 2, 6, 17). Er stellt sich dar als körnchen- bis schollenförmiger Belag der beiden seitlichen Achsenfäden und zwar ausgehend von dem zweiten, vorderen Blepharoblastenpaar bis zur Mitte des Flagellaten hinziehend und meist mit einer klumpigen Verdickung oder Anlagerung abschließend. Ja manchmal scheint es sogar, daß der Achsenfaden in seiner vorderen Hälfte nur durch diese Körnchen und Schollen vertreten ist. Wie schon gesagt, steht der Parabasalapparat mit dem zweiten Blepharoblastenpaar direkt in Verbindung. Der Konnex mit dem vorderen und dem Schwanzblepharoblastenpaar wird durch die Fortsetzung der seitlichen Achsenfäden aufrecht erhalten. Der Axialblepharoblast, welcher durch ein fadenartiges Gebilde (Fig. 3, 7) mit dem zweiten Blepharoblastenpaar verbunden ist, wird quasi von dem Parabasalkörper eingeschlossen. Prowazek, welcher ebenfalls bei *Octomitus intestinalis* n. sp. *muris* diese fadenartige Verbindung des zweiten Blepharoblastenpaares unter sich beobachtet hat, scheint dieselbe durch eine „Art von Fibrille" gebildet zu werden. Der zylindrische, klumpenartige Abschluß des Parabasalkörpers gegen das Schwanzende zu habe ich besonders bei größeren Formen stärker ausgeprägt angetroffen. Bensen, welcher bei *Lamblia intestinalis*

und *L. muris* eine ähnliche Bildung fand, bezeichnet dieselbe als „chromatische Masse". Kofoid und Christiansen sehen in dieser Bildung bei *Lamblia intestinalis* den Parabasalapparat. „Hinter den Kernen liegt dorsal vom Achsenstab eine paarige, starkfärbbare Masse. Diese ist bei älteren Tieren stärker entwickelt und soll mit den Stoffwechselvorgängen sich verändern" (Doflein 7, S. 630). Färbbare, schollige, klumpige und körnige Gebilde sind bei vielen Polymastiginen beobachtet worden. Bei *Trichomonas angusta* Al. liegen sie nach Kofoid und Swezy zum großen Teil im Achenstab, etwas über die Mitte gegen das Schwanzende zu. Bei *Trichomonas lacertae* Prow. sind sie nach demselben Autor hauptsächlich dem Basalfaden der undulierenden Membran angelagert. bei *Tetratrichomonas gallinarum* nach Martin und Robertson parallel dem Basalfaden angeordnet und bei *Foaina gracilis* Janicki nach demselben Autor in der hinteren Hälfte um den Achsenstab formiert. Kofoid und Swezy haben bei *Trichomonas* neuerdings den Basalfaden mit dem Parabasalapparat homologisiert. Als Beweis führen sie seinen Zusammenhang mit dem Blepharoblasten und sein Hervorwachsen aus demselben an. Alle diese Beobachtungen scheinen mir Homologia bzw. Variationen des von mir beschriebenen Parabasalapparates zu sein.

Einen Parabasalfaden konnte ich nicht feststellen, ebensowenig gelang es mir festzustellen, inwieweit er identisch ist mit den seitlichen Achsenfäden und der fadenartigen Verbindungslinie des Axial- und der hinteren Seitenblepharoblasten. „In den allermeisten bekannten Fällen freilich werden gleichzeitig mit dem Parabasalapparat Axialstrukturen in den Flagellaten angetroffen" (Janicki, S. 664); „doch ist mir aus eigener Erfahrung bekannt, wie schwer unter Umständen der Nachweis des Parabasalfadens ist" (S. 657). Dem Parabasalfaden fällt nach Janicki außer der Stützfunktion die Aufgabe zu, den Parabasalkörper mit den Blepharoblasten bzw. den Basalkörnern in Verbindung zu bringen.

Über die Bedeutung des Parabasalapparates steht das Endergebnis noch aus. Kuscynski kommt nach Untersuchungen bei *Trichomonas* zu dem Schluß, daß derselbe nur eine vorübergehende, vielleicht periodische Bildung darstellt. „Le corps sidérophile joue un rôle incontestable dans le metabolisme nutritif du flagellé" (Alexeieff, 3, S. 500). Janicki sieht in dem Parabasalapparat vermutungsweise ein Depositum von im Stoffwechsel der parasitischen Flagellaten ausgearbeiteten, spannkraftreichen Substanzen, welche stetig einerseits für die Arbeit der Geißeln verbraucht, andererseits

neu aus dem Plasma angelagert werden. Ähnliche Gedanken entwickelt auch M. Heidenhain über die sogenannten Wimperwurzeln bei Besprechung der Flimmerzellen: „Für sehr wahrscheinlich halte ich ferner, daß die Fadenapparate mit der Ernährung der Cilien etwas zu schaffen haben, denn es ist in Rechnung zu ziehen, daß innerhalb der Cilien fortdauernd chemische Spannkräfte in kinetischer Energie umgesetzt werden; es muß also die beständige Zuleitung eines Materials statthaben, welches als Kraftquelle dient und innerhalb der Cilien verbrannt wird. Daher kann man sich wohl vorstellen, daß die Wimperwurzeln die nötigen Stoffe aus dem Zellenkörper aufsammeln und den Cilien zuleiten. Wie dies geschieht, darüber kann man sich freilich nur schwer eine Vorstellung machen; es ist eben dabei zu beachten, daß über die Form und direkte Ursache des Stofftransportes innerhalb der Zellen (bei Sekretion, Resorption usw.) überhaupt nichts sicheres bekannt ist“ (S. 987).

Zum Schluß möchte ich nicht unerwähnt lassen, inwieweit hier die Beschaffenheit des Parabasalkörpers (bei der verwandten Form von *Devescovina* ist ja eine Spiralform sehr deutlich zu erkennen) Berührungspunkte mit der mitochondrialen Spiralhülle um den Achsenfaden mancher Spermatozoen bei Metazoen bietet. Ich mache nur aufmerksam auf die Körnchenform der Mitochondrien, auf das Zusammentreten von Körnchen zu bestimmt gestalteten Fäden, auf die massige einheitliche Gestalt des Mitochondrienkörpers in den Spermien bzw. Spermatiden von *Pygaera bucephala* (Meves, Bd. 56), alles Vorgänge, welche vielleicht eine Parallele beim Parabasalapparat der Flagellaten finden.

b) Kultur-Versuche mit *Octomitus intestinalis tr.*

Erstaunlich ist, die kolossale Resistenz der Cysten (siehe Protokoll III Versuche 1 und 2). Gegenüber Moroff, welcher Octomiten aus dem Darm nur eine halbe Stunde am Leben zu erhalten vermochte, konnte ich sie 28 Stunden halten (Protokoll II, Versuch D); einmal unter einem abgedichteten Deckglas 6 Stunden (Protokoll II, Versuch F). Flagellaten aus der Galle konnte ich 74 Stunden halten (Protokoll I, Versuch B). Am besten eignet sich eine Temperatur von 6—14° Celsius.

Bei saurer Reaktion gehen sie nach kurzer Zeit ein (Protokoll III, Versuch 3—6). Versuche mit 0,6 % und 0,8 % NaCl-Lösung ergaben $4^1/_2$ bzw. 3 Stunden Lebensdauer (Protokoll II, Versuch B, C). In gesunder Karpfengalle gingen sie nach $7^1/_2$ Stunden zugrunde (Protokoll II, Versuch A). Mit infizierter Karpfengalle (*Chloromyxum*)

4 : 1 gemischt, blieben sie 25 Stunden am Leben (Protokoll II, Versuch G). Versuche mit Nährböden (Lebergallenextrakt, Bouillongalle, Glycerin-Oschinsky) schlugen fehl.

Die Nachteile, die allen Versuchen anhaften und damit vorerst bis zur Ausfindigmachung eines geeigneten Nährbodens jede Dauerzüchtung unmöglich machen, sind einmal die rasche Zersetzung der Galle infolge massenhafter Ansiedelung und rapider Ausbreitung allermöglichen Bakterien und zweitens mit großer Wahrscheinlichkeit die eigenen Stoffwechselprodukte der Flagellaten selbst.

Alle Versuche, welche den Zweck verfolgten, den fortlaufenden Entwicklungszyklus restlos festzustellen, schlugen fehl.

Protokoll I.

Beobachtungen von *Octomitus intestinalis tr. in vitro.*

A. Reinkultur aus Galle einer Regenbogenforelle, welche getötet wurde, in steriler Petrischale bei 6—8 / 2—4 Grad Celsius.
   1. Dauer äußerster Mobilität: 44—46 / 38—40 Stunden.
   2. Dauer der Lebensfähigkeit: 51 / 44 Stunden.

B. Reinkultur in Gallenblase einer Regenbogenforelle, welche getötet wurde, in steriler Petrischale bei 6—8 | 2—4 Grad Celsius.
   1. Dauer äußerster Mobilität: 58—60 / 50—52 Stunden.
   2. Dauer der Lebensfähigkeit: 74 / 62 Stunden.

C. Reinkultur aus Galle einer Regenbogenforelle, welche gestorben war, in steriler Petrischale bei 6—8 / 2—4 Grad Celsius.
   1. Dauer äußerster Mobilität: 46—48 / 44—45 Stunden.
   2. Dauer der Lebensfähigkeit: 56 / 50 Stunden.

D. Reinkultur in Gallenblase einer Regenbogenforelle, welche gestorben war, in steriler Petrischale bei 6—8 / 2—4 Grad Celsius.
   1. Dauer äußerster Mobilität: 58—60 / 48—50 Stunden.
   2. Dauer der Lebensfähigkeit: 68 / 58 Stunden.

E. Reinkultur in Gallenblase einer Regenbogenforelle, welche einen Tag tot war, in Petrischale bei 6—8 / 14—16 Grad Celsius.
   1. Dauer äußerster Mobilität: 43—44 / 40—42 Stunden.
   2. Dauer der Lebensfähigkeit: 48 / 45 Stunden.

F. Reinkultur in Gallenblase einer Regenbogenforelle, welche schon 2—3 Tage tot war, in Petrischale bei 6—8 / 14—16 Grad Celsius.
   1. Dauer äußerster Mobilität: 34—36 / 30—32 Stunden.
   2. Dauer der Lebensfähigkeit: 44 / 37 Stunden.

Protokoll II.

Kulturversuche mit *Octomitus intestinalis tr.*

A. Ein Tropfen Galle (Reinkultur) einer Regenbogenforelle, welche schon einen Tag tot war, in 1 ccm frischer Karpfengalle bei 6—8 Grad / 2—4 Grad Celsius.
   1. Dauer äußerster Mobilität: 3—4 Stunden / 3 Stunden.
   2. Dauer der Lebensfähigkeit: $7\frac{1}{2}$ Stunden / 7 Stunden.

B. Ein Tropfen Galle (Reinkultur) einer Regenbogenforelle, welche getötet wurde, in 1 ccm 0,6 Proz. NaCl-Lösung bei 6—8 Grad / 2—4 Grad Celsius.
   1. Dauer äußerster Mobilität: $^1/_2$—1 Stunde / dito.
   2. Dauer der Lebensfähigkeit: $4^1/_3$ Stunden / 4 Stunden.

C. Ein Tropfen Galle (Reinkultur) einer Regenbogenforelle, welche bereits einen Tag tot war, in 0,8 Proz. NaCl-Lösung bei 6—8 Grad / 16—18 Grad Celsius.
   1. Dauer äußerster Mobilität: $^1/_2$ Stunde / 1 Stunde.
   2. Dauer der Lebensfähigkeit: 3 Stunden / 4 Stunden.

D. Mitteldarmstück aus Pylorusgegend einer Regenbogenforelle, welche getötet wurde (stark infiziert) bei 2—4 / 14—16 Grad Celsius.
   1. Dauer äußerster Mobilität: ? / ?
   2. Dauer der Lebensfähigkeit: 24 / 16 Stunden.

E. Voraussetzung wie unter D.
   1. Dauer äußerster Mobilität: 10—12 / 5—8 Stunden.
   2. Dauer der Lebensfähigkeit: 28 / 15 Stunden.

F. Mitteldarminhalt eines Karpfen (stark infiziert) unter abgedichtetem Deckglas (Vaselin) bei ca. 18—20 Grad Celsius.
   1. Dauer äußerster Mobilität: 2 Stunden (10^h 14—12^h 12)
   2. Dauer der Lebensfähigkeit: 6 Stunden (10^h 14—4^h 15).

G. $^1/_4$ ccm Galle (Reinkultur) einer Regenbogenforelle, welche schon einen Tag tot war, in 1 ccm frischer Karpfengalle (Chloromyxum) bei 6—8 Grad / 18 Grad Celsius in offener / geschlossener Uhrschale.
   1. Dauer äußerster Mobilität: ? / ?
   2. Dauer der Lebensfähigkeit: 25 Stunden / 22 Stunden (9 Uhr 53—10 Uhr 44 / 9 Uhr 53—7 Uhr 50).

Protokoll III.

Kulturversuche mit *Octomitus intestinalis tr.*

1 ca. $^1/_2$ ccm Galle (Reinkultur) einer Regenbogenforelle, welche schon einen Tag tot war, bei 48—45 Grad Celsius 5 Stunden im Brutofen kultiviert.
   Ergebnis: Flagellaten tot, zum großen Teil mazeriert. Vermehrungscysten (2- und 4kernig) vollkommen erhalten.

2. ca. $^1/_2$ ccm Forellengalle (Reinkultur) plus ca. 1 ccm frische Karpfengalle auf natürlichem Wege zum Eintrocknen (vollständig bei ca. 2 Tage Dauer) gebracht bei ca. 16—18 Grad Celsius.
   Ergebnis: Flagellaten vollständig zerfallen (bei Giemsafärbung nur noch Blepharoblastenstruktur und Protoplasmagerinnsel zu erkennen). Vermehrungscysten (2- und 4kernig) vollkommen erhalten.

3. Flagellaten in unverdünnten Magensaft (sauere Reaktion) einer Regenbogenforelle gebracht.
   Ergebnis: tot nach einer Minute.

4. Flagellaten in verdünnten (Karpfengalle) Magensaft einer Regenbogenforelle gebracht.
   Ergebnis: tot nach $3^1/_2$ Minuten.

5. Flagellaten in Magenschleim (Reakt. sauer) einer Regenbogenforelle gebracht — 1. unverdünnt, 2. mit Leitungswasser verdünnt.
   Ergebnis: 1. tot nach 2 Minuten; 2. tot nach 2 Minuten.

6. Flagellaten in Magensaft (Reakt. sauer) einer Regenbogenforelle gebracht: 1. unverdünnt; 2. mit Forellengalle verdünnt.
Ergebnis: 1. tot nach 3—5 Minuten; 2. tot nach 3—5 Minuten.

c) Übertragungsversuche[1]) mit *Octomitus intestinalis*.

Die Fische wurden vor den Versuchen so auf die Nahrungsaufnahme dressiert, daß sie das natürlich oder mittels einer Pravaz'schen Spritze künstlich infizierte Organstückchen (Leber, Milz, Darm) von der Pinzette wegnahmen. Einige sprangen sogar über das Wasser und holten es sich aus der Luft. Vor der Infektion ließ ich die Fische gewöhnlich 3 oder mehrere Tage hungern, um die Freßlust zu steigern und ein Ausspucken der **infizierten** Nahrung **(Galle, Gallenblase)** zu verhindern. Die Nachprüfung der Infektion während des Lebens erstreckte sich auf die Untersuchung von Kot, welcher durch Ausdrücken[2]) aus dem Enddarm erhalten wurde. Diese einzig mögliche Methode ist einmal nicht sehr einfach, da sie große Übung erfordert und vorsichtig durchgeführt werden muß, zweitens ist nicht immer im Enddarm Kot vorhanden und drittens genügt eine einmalige negative Untersuchung nicht, um das Nichtmehrvorhandensein von *Octomitus* im Darmtraktus zu diagnostizieren. Denn man muß bedenken, daß die Octomiten im Enddarm nicht so häufig auftreten wie im Mitteldarm und der Grenzgegend des Pylorus und zweitens, daß einmal bei geringer Infektion Octomiten nur vereinzelt oder überhaupt nicht im Enddarm bzw. der zu untersuchenden Kotmenge vorhanden sind. Erst eine **dreimalige, negative Untersuchung** von Enddarmkot, wobei der dritten Untersuchung eine reichliche Fütterung vorauszugehen hat (Kotgewinnung!), genügt, um mit Sicherheit die Diagnose von dem Fehlen der Octomiten zu stellen.

Die nachfolgenden Versuche, welche ich an gesunden Fischen (Bach- und Regenbogenforellen) der Teichwirtschaft Wielenbach vorgenommen habe, zeitigten folgendes Ergebnis:

1. Die Infektion erfolgt direkt per os. Es bestehen 3 Möglichkeiten:

a) Durch Fressen eines schon infizierten Organs;

b) durch Aufnahme einer mit Flagellaten (Kot) verunreinigten Nahrung;

---

[1]) Versuchstiere für die Infektion per os nach vorhergegangener Abstumpfung der Magensäure mittels einer verdünnten Sodalösung sind Nr. 7, 11, 13, 15, 16, 17.

[2]) Anläßlich dieser Untersuchung hatte ich einmal Gelegenheit, zugleich mit dem Kot lebendes Sperma bei einem 1sömmerigen Milchner (2sömmeriger „Kümmerer"?) zu beobachten.

c) durch das Atemwasser, wobei die Flagellaten durch die Kiemenreußen in der Maulhöhle festgehalten auf dem Wege durch den Schlund in den Darm gelangen.

In der Hauptsache ist wohl aber nur die Möglichkeit unter b) in Betracht zu ziehen.

2. Die Infektion ist bei gesunden Fischen nur eine vorübergehende (bei den Versuchen belief sich die Höchstdauer auf 9 Tage).

3. Schädigungen irgendwelcher Natur konnten nicht festgestellt werden.

4. Mäßige Erhöhung der Alkalescenz des umgebenden Mediums bedingt Schaffung günstigerer Lebensbedingungen für den Parasiten. Das Verweilen der Flagellaten im Darm wird hierdurch begünstigt und damit die Körperpassage verzögert. (Bei den Versuchen belief sich die Höchstdauer des Darmaufenthalts auf 23 Tage.) Und zwar haben wir hier mit 3 Möglichkeiten zu rechnen:

a) Ungünstige Lebensbedingungen werden ausgeschaltet. Z. B. wird durch Darreichung von Alkali (Futter, welches 1 Stunde lang in einer verdünnten Sodalösung eingeweicht wurde) die **Magensäure abgestumpft.** Dadurch wird einmal die Magenpassage erleichtert und zweitens ein Gefährlichwerden des häufig sauer reagierenden oberen Drittels des Mitteldarms beseitigt.

b) Günstige Lebensbedingungen werden geschaffen z. B. durch Erhöhung der Alkalescenz des Darmes, wobei die Konzentration jedoch nur so groß sein darf, daß sie die Darmschleimhaut noch nicht schädigt; also lediglich die Grenze des **alkalischen Optimum** erreichen darf.

c) Dasselbe wie b), wobei aber die Konzentration schon so groß ist, daß eine vorübergehende oder dauernde Schädigung (Ätzung!) der Darmschleimhaut eintritt mit gleichzeitiger **Störung und Veränderung** der Sekretion und des Stoffwechsels.

Das Verhalten der Fische spricht für Letzteres. Sehr gefräßige Tiere zeigten nach einmaliger Fütterung oft tagelange Appetitsstörungen und weigerten sich auch, normale Nahrung aufzunehmen, wobei sie ängstlich dem Futter auswichen oder im Gegensatz zum normalen Verhalten gar nicht beachteten. Die Fische zeigten eine leichte Dunkelfärbung, was ich des öfteren als ein Zeichen vorhandenen Unwohlseins beobachten konnte.

Protokoll I.

Übertragungsversuche durch Infektion per anum.

Nr.	Gattung u. Art	Fundort	Alter	Länge	Tag der Infektion	Infiziert mit	Kotuntersuchung: Tag der Untersuchung	Kotuntersuchung: Ergebnis: + od. —	Tag des Todes	Sektionsbefund
1	trutta fario	Wielenbach	1 somm.	5 cm	10. II. 19	Octomitus (Galle)	14. II. 19 19. II. 19 11. III. 19	— — —	11. III. †	leichte Enteritis (End- u. Mitteldarm)
2	trutta fario	„	„	5 cm	10. II. 19	„	14. II. 19 20. II. 19 11. III. 19	— — —	11. III. †	— —
3	trutta fario	„	„	6 cm	10. II. 19	„	14. II. 19 19. II. 19 11. III. 19	— — —	11. III. †	— —
4	trutta fario	„	„	5½ cm	10. II. 19	„	11. II. 19	—	11 II Φ	Bluterguß link. Auge, Enteritis haemorrhagica (Enddarm u. Kloake)
5	trutta iridea	„	„	7 cm	6. III 19	„	10. III. 19 16. III. 19	— —	16. III. Φ	leichte Enteritis (Enddarm)
6	trutta iridea	„	„	8 cm	6. III. 19	„	10. III. 19 16. III. 19	— —	16. III. Φ	— —

Protokoll II.

Übertragungsversuch durch Fütterung von natürlich und künstlich infiziertem Material mittels Pinzette.

Fütterungsversuch I.

7	trutta iridea	Wielenbach	2 somm.	11 cm	22. III. 19	mittels Inj.-Spritze infiz. Milz von Forelle	24. IV. 19	—	† [1]	negativ
					24. III. 19	natürl. infiz. Karpfendarm				
					25. III. 19	mittels Inj.-Spritze infiz. Leber von Forelle				
					29. III. 19	mittels Inj.-Spritze infiz. Forellenmilz				
					31. III. 19	mit natürl. infiz. Gallenblase und Forellendarm	2. IV. 19	+		
					5. IV. 19	mittels Spritze infiz. Forellenleber und natürl. infiz. Darm von Forelle				
					14. IV. 19	mittels Spritze infiz. Karpfenleber und natürl. infiz. Darm	17. IV. 19	+		
					17. IV. 19	natürl. infiz. Gallenblase und mittels Inj.-Spritze infiz. Milz von Forelle	23. IV. 19	—		
	Am 25. IV., 9. V., 11. V., 14. V., 21. V. mit alkal. gemacht. Futter (Niere, Leber, Darm von Schleien und Karpfen in 5proz. Sodalösung) vorbehandelt						25. IV. 19	—		
							27. IV. 19	—		
							29. IV. 19	—		
							11. V. 19	—		
					21. V. 19	künstl. infiz. Karpfenniere u. natürl. infiz. For.-Darm	21. V. 19	—		
							23. V. 19	—		
							27. V. 19	+		
				In Ermangelung:		Frischer Bassinkot ➳	(30. V. 19 | — [2])		
							7. VI. 19	+		
							9. VI. 19	+		
							11. VI. 19	+		
							13. VI. 19	+		
							17. VI. 19	—		
							28. VI. 19	—	28. VI. 19	

[1]) † = getötet
Φ = gestorben
† (Φ) = infolge nahen Todes getötet

Fütterungsversuch II.

Nr.	Gattung u. Art	Fundort	Alter	Länge	Tag der Infektion	Infiziert mit	Kotuntersuchung: Tag der Untersuchung	Kotuntersuchung: Ergebnis: + od. −	Tag des Todes	Sektionsbefund
8	trutta fario	Wielenbach	1 somm.	5½ cm	18. III. 19	natürl. infiz. Forellendarm	24. III. 19	−	†	
					28. III. 19	mittels Spritze infiz. Forellenleber				
					31. III. 19	natürl. infiz. Forellendarm	9. IV. 19	−	9. IV. 19	negativ

Fütterungsversuch III.

9	trutta fario	Wielenbach	1 somm.	6 cm	14. III. 19	natürl. infiz. Gallenblase von Forelle			†	Enteritis des Mittel- u. Enddarm Peritonitis fibrinosa
					18. III. 19	natürl. infiz. Forellendarm	24. III. 19	−		Octomitus intestinalis in Mittelenddarm u. Pylorusgegend
					28. III. 19	mittels Inj.-Spritze infiz. Forellenleber				Der größere Teil der Flagellaten war schon abgestorben
					31. III. 19	natürl. infiz. Forellendarm	3. IV. 19	+		[Art Octomitus intest. festgestellt durch Spiegelkondensor]
					5. IV. 19	mittels Inj.-Spritze infiz. Forellenleber	14. IV. 19	+	14. IV 19	

Fütterungsversuch IV.

10	trutta iridea	Wielenbach	1 somm.	8½ cm	28. III. 19	mittels Inj.-Spritze infiz. Forellenmilz	30. III. 19	+	† (Φ) 30. III. 19	Im Darminhalt (Mitteldarm) 3 vereinzelte Flagellaten v. d. Art Octomitus intestinalis gefunden (Spiegelkondensor), sonst negativ

Fütterungsversuch V.

11	trutta iridea	Wielenbach	1 somm.	11½ cm	24. III. 19	natürl. infiz. Karpfendarm			†	negativ
					25. III. 19	mittels Inj.-Spritze infiz. Forellenleber	28. III. 19	—		
					29. III. 19	„				
					5. IV. 19	„ und natürl. infiz. Forellendarm				
					14. IV. 19	mittels Spritze infiz. Karpfenleber	14. IV. 19	—		
					17. IV. 19	mittels Spritze infiz. Forellenleber und Milz	17. IV. 19	+		
	Am 25. IV., 9. V., 11. V., 14. V., 21. V. mit alkal. gemachtem Futter (Niere, Leber, Darm von Schleien und Karpfen) vorbehandelt.						25. IV. 19	—		
							27. IV. 19	—		
							29. IV. 19	—		
							11. V. 19	—		
					21. V. 19	künstl. infiz. Karpfenniere u. natürl. infiz. Forellendarm	21. V. 19	—		
							23. V. 19	—		
							27. V. 19	+		
				In Ermangelung:		Frischer Bassinkot →	(30. V. 19	—)		
							4. VI. 19	+		
							7. VI. 19	+		
							12. VI. 19	+		
							15. VI. 19	—		
							18. VI. 19	—		
							21. VI. 19	—		
							28. VI. 19	—	28. III. 19	

Fütterungsversuch VI.

Nr.	Gattung u. Art	Fundort	Alter	Länge	Tag der Infektion	Infiziert mit	Kotuntersuchung: Tag der Untersuchung	Kotuntersuchung: Ergebnis: + od. —	Tag des Todes	Sektionsbefund
12	trutta iridea	Wielenbach	1 somm.	8 cm	22. III. 19	mittels Inj.-Spritze infiz. Forellenmilz			†	Magenperforation infolge von zwei großen Eisenstückchen, die wahrscheinlich im Bassin aufgenommen wurden (Grenze Fundus Pylorus)
					25. III. 19	mittels Inj.-Spritze infiz. Forellenleber.				
					28. III. 19	natürl. infiz. Forellendarm	28. III. 19	—		
					5. IV. 19	natürl. infiz. Forellengallenblase und Darm				
					14. IV. 19	mittels Inj.-Spritze infiz. Karpfenleber	14. IV. 19	—		
					17. IV. 19	mittels Inj.-Spritze infiz. Forellenleber und Milz	17. IV. 19	+		
							25. IV. 19	—	25. IV. 19	

Fütterungsversuch VII.

13	trutta iridea	Wielenbach	1 somm.	10 cm	31. III. 19	natürl. infiz. Forellendarm	2. IV. 19	—	†	negativ
					5. IV. 19	natürl. infiz. Forellendarm und mittels Spritze infiz. Forellenleber	8. IV. 19	+		
					17. IV. 19	mittels Inj.-Spritze infiz. Karpfenmilz				
	Am 25. IV., 9. V., 11. V., 14. V., 21. V. mit alkal. gemachtem Futter (Niere, Leber, Darm von Schleien und Karpfen) vorbehandelt.						25. IV. 19	—		
							27. IV. 19	—		
							29. IV. 19	—		
							11. V. 19	—		
							21. V. 19	—		

					21. V. 19	künstl. infiz. Karpfenniere u. natürl. infiz. For.-Darm	23. V. 19	—		
							27. V. 19	—		
					In Ermangelung:	Frischer Bassinkot »»	(30. V. 19	—)		
							4. VI. 19	+		
							7. VI. 19	+		
							12. VI. 19	+		
							15. VI. 19	—		
							18. VI. 19	—		
							21. VI. 19	—		
							28. VI. 19	—	28. VI. 19	

Fütterungsversuch VIII.

14	trutta fario	Wielenbach	1 somm.	5½ cm	18. III. 19	natürl. infiz. Gallenblase u. Enddarm von Forelle			†	negativ
					25. III. 19	natürl. infiz. Gallenblase von Forelle	26. III. 19	—		
					28. III. 19	mittels Spritze infiz. Forellenmilz				
					31. III. 19	natürl. infiz. Forellendarm	2. IV. 19	+		
							4. IV. 19	—	4. IV. 19	

Fütterungsversuch IX.

15	trutta iridea	Wielenbach	1 somm.	12 cm	14. IV. 16	mittels Spritze infiz. Karpfenleber	16. IV. 19	—	†	negativ
					17. IV. 16	mittels Spritze infiz. Forellenmilz				
	Am 25. IV., 9. V., 11. V., 14. V., 21. V. mit alkal. gemachtem Futter (Niere, Leber, Darm von Schleien und Karpfen) vorbehandelt.						25. IV. 19	—		
							27. IV. 19	—		
							29. IV. 19	—		
							11. V. 19	—		

Nr.	Gattung u. Art	Fundort	Alter	Länge	Tag der Infektion	Infiziert mit	Kotuntersuchung: Tag der Untersuchung	Kotuntersuchung: Ergebnis: + od. −	Tag des Todes	Sektionsbefund
	trutta iridea	Wielenbach	1 somm.	12 cm	21. V. 19	künstl. infiz. Karpfenniere u. natürl. infiz. For.-Darm	21. V. 19	—	†	negativ
							23. V. 19	+		
							27. V. 19	+		
						In Ermangelung: Frischer Bassinkot ↠	(30. V. 19	—)		
							7. VI. 19	+		
							9. VI. 19	+		
							12. VI. 19	—		
							15. VI. 19	—		
							19. VI. 19	—		
							28. VI. 19	—	28. VI. 19	

Fütterungsversuch X.

Nr.	Gattung u. Art	Fundort	Alter	Länge	Tag der Infektion	Infiziert mit	Kotuntersuchung: Tag der Untersuchung	Kotuntersuchung: Ergebnis: + od. −	Tag des Todes	Sektionsbefund
16	trutta iridea	Wielenbach	1 somm.	7 cm	14. V. 19	mittels Spritze infiz. Karpfenleber	17. IV. 19	+	†	negativ
							22. IV. 19	—		
						Am 9. V., 11. V., 14. V., 21. V. mit alkal. gemachtem Futter (Niere, Leber, Darm v. Schleien u. Karpfen) in 5proz. Sodalösung gefüttert.	9. V. 19	—		
							14. V. 19	—		
					21. V. 19	künstl. infiz. Karpfenniere u. natürl. infiz. For.-Darm	23. V. 19	—		
							27. V. 19	+		
						Frischer Bassinkot, da Darmkot nicht vorhanden ↠	(30. V. 19	—)		
							7. VI. 19	+		
							9. VI. 19	+		
							13. VI. 19	+		
							16. VI. 19			
							19. VI. 19	—		
							22. VI. 19	—		
							28. VI. 19	—	28. VI. 19	

Fütterungsversuch XI.

17	trutta iridea	Wielenbach	1 somm.	8 cm	14. IV. 19	mittels Spritze infiz. Karpfenleber	17. IV. 19	+	♂ Eine kleine lokale Enteritis haemorrh. circumscripta (Grenze Pylorus und Mitteldarm). An dieser Stelle 8 Echinorrhynchen verschiedener Größe. Im Darm Octomitus intest. in mäßiger Menge. Dito Bodo saltans.
							22. IV. 19	—	
	Am 9. V., 11. V., 14. V., 21. V. mit alkal. gemachtem Futter (Niere, Leber, Darm von Schleien und Karpfen in 5 proz. Sodalösung) gefüttert.						9. V. 19	—	
							14. V. 19	—	
					21. V. 19	künstl. infiz. Karpfenniere u. natürl. infiz. For.-Darm	23. V. 19	—	
							27. V. 19	+	Äußerlich: Verfilzung und Aufspaltung der Schwanz- u. Rückenflosse
							30. V. 19	+	30. V. 19

Fütterungsversuch XII.

18	trutta iridea	Wielenbach	1 somm.	11 cm	14. IV. 19	mittels Spritze infiz. Karpfenleber			† negativ
					17. IV. 19	mittels Spritze infiz. Forellenleber	25. IV. 19	—	
							9. V. 19	—	
							14. V. 19	—	
							23. V. 19	—	
							27. V. 19	—	
							30. V. 19	—	
									28. VI. 19

Protokoll III.

Übertragungsversuch durch Nahrungsaufnahme im Bassin, welches durch Kot von vier 5—6jähr. kranken truttae irideae verunreinigt wird.

Nr.	Gattung u. Art	Fundort	Alter	Länge	Zeit der Fütterung	Art des Futters	Kotuntersuchung: Tag der Untersuchung	Kotuntersuchung: Ergebnis: + od. —	Tag des Todes	Sektionsbefund
19	trutta iridea	Wielenbach	1 somm.	9 cm	ab 5. IV. 19 jeden dritten Tag bis 21. IV. 19	Karpfen- u. Forellenleber (gesund)	16. IV. 19	+	†	Starke Saprolegnieninfektion der Haut und der Schwanzflosse. Sonst negativ
							21. IV. 19	—	21. IV. 19	
20	trutta iridea	Wielenbach	1 somm.	10 cm	ab 5. IV. 19 jeden dritten Tag bis 21. IV 19	Karpfen- u. Forellenleber (gesund)	16. IV. 19	+	†	negativ
							25. IV. 19	—	25. IV. 19	

B. Einige Sektionsbefunde von Forellen in makro- und mikroskopischer, pathologischer Hinsicht.

Die nachstehende Tabelle der Sektionsbefunde im Verein mit den Beobachtungen, welche ich an äußerlich völlig gesund zu beurteilenden Fischen einer hiesigen Fischhandlung gemacht habe, zeigt in sofern ein einheitliches Bild, als das Vorhandensein von *Octomitus intestinalis* stets mit pathologischen Veränderungen eines oder mehrerer Organe verknüpft ist. In erster Linie sind es die Leber- und Gallenblasenerkrankungen (Fig. 24, 26), sowie die verschiedenen Grade von Darmentzündungen, in zweiter Linie erst Parasiten, Bauchfellentzündungen, Bauchwassersucht, Magenkatarrh und Anämie. Auffallend ist, daß in der Mehrzahl Rogner mit einer Erkrankung der Leber behaftet sind. Dies hat seinen Grund vielleicht in der Abwicklung des Laichgeschäftes, wobei die in die Leibeshöhle entleerten Eimassen vornehmlich einen Druck auf die Leber ausüben — die Eieindrücke sind eine ebenso häufige wie auffallende Erscheinung — und so durch Schädigung des Leberparenchyms, Funktionsstörungen usw. direkt zu pathologischen Veränderungen führen oder eine primäre Disposition für sekundäre Einflüsse schaffen. In der Hauptsache ist es — die akuten Stadien übergehe ich — die Lebercirrhose und zwar meistens die atrophische, seltener die hypertrophische. Nimmt man nun die Hepatitis als das primäre Moment an, so lassen sich auch sehr leicht die Stauungshyperämie, die verschiedenen Grade von Darmentzündungen, Bauchfellentzündungen und Ascites erklären. Für diese Annahme spricht vor allem der Umstand, daß auch bei nicht mit *Octomitus intestinalis* behafteten Forellen typische Lebererkrankungen dieser Art makro- wie mikroskopisch zu erkennen waren.

Was die Gallenblasenerkrankungen betrifft, dürfte es hier nicht so einfach sein, zu entscheiden, inwieweit zu primären Veränderungen noch sekundäre hinzuzurechnen sind. In der Mehrzahl liegt auch hier Atrophie, in einzelnen Fällen ausgeprägte Hypertrophie vor. Der Gallenblaseninhalt war oftmals dickflüssig, von eitriger Konsistenz, in zwei Fällen mehr oder weniger lederartig verhärtet und mit der Innenwand der Gallenblase zähe verwachsen. In einem Falle war er gallensteinartiger Natur. Steht wohl auch mit Sicherheit fest, daß eine Veränderung der Gallenblase primär mit der Lebererkrankung einhergegangen ist, so muß ich doch die Möglichkeit einer weiteren, wesentlichen, sekundären Schädigung durch das Vorhandensein der Flagellaten offen lassen.

Die histologischen Bilder konnten die makroskopisch-pathologischen Bilder nur bestätigen. Spezifische Veränderungen, die dem Einfluß der Flagellaten zuzuschreiben wären, konnten mit Sicherheit nicht festgestellt werden.

Die Hauptgründe für meine Annahme einer **primären** Leber- und Gallenblasenerkrankung sowie die Beurteilung von *Octomitus* als eines **harmlosen Kommensalen, wären kurz** folgende:

1. Auch bei nicht mit *Octomitus* infizierten Tieren waren typische Leber-, Gallenblasen- und Darmerkrankungen festzustellen, die keine wesentlichen Unterschiede gegenüber gleichartigen Erkrankungen infizierter Tiere erkennen ließen.

2. *Octomitus* kommt (abgesehen von einer beschränkt temporären Körperpassage) **nie bei vollkommen gesunden Tieren vor.** Es ist also beim Zustandekommen einer Infektion mit *Octomitus* **schon immer eine Erkrankung eines oder mehrerer Organe vorhanden.**

3. Die Eieindrücke in der Leber, die oft zu tiefen Einbuchtungen im Leberparenchym führen und daselbe manchmal direkt gefeldert erscheinen lassen; außerdem die innige Verwachsung von einzelnen Eiern mit der GLISSON'schen Kapsel.

4. Die größere Prädisposition von Zuchtfischen für Organerkrankungen (Inzucht, Fütterung mit Schlachthausabfällen usw.).

5. Die Tatsache, daß die Fische während der Laichzeit für Krankheiten in außerordentlich hohem Grade empfänglich sind.

6. *Octomitus* lebt nur im oberflächlichen Darmschleim (ich habe ihn mit einer einzigen Ausnahme immer nur in Abklatschpräparaten gefunden).

7. Mikroskopisch deutete nichts auf eine Schädigung des Darm- oder Gallenblasenepithels hin. Einen analogen Vorgang wie das Ansaugen an die Epithelzellen bei *Lamblia intestinalis* oder das Unterhöhlen des Epithels und Einbohren in die Mukosa und Submukosa bei *Eimeria* habe ich nie feststellen können.

8. Ein Vergleich mit den ähnlich parasitisch lebenden Verwandten von *Octomitus*, den Trichomonaden, die neuerdings nach eingehenden Studien ebenfalls als harmlose Kommensalen erkannt wurden.

C. Kurze Zusammenfassung der Ergebnisse.

Die Gesamtergebnisse meiner Untersuchungen wären kurz, wie folgt, zusammenzufassen:

Octomitus intestinalis tr. ist eine Gattung der Ordnung Polymastigina. Er ist ein harmloser Kommensale und im Tierreich, speziell unter den Forellen, weit verbreitet. Abgesehen von einer beschränkt temporären Körperpassage kommt er nie bei vollkommen gesunden Forellen vor. Die Infektion erfolgt mit der Nahrungsaufnahme. Der ursprüngliche Aufenthaltsort ist der Darm. Das Einwandern in die Gallenblase geschieht sekundär. Die pathologischen Begleiterscheinungen sind primärer Natur. Alkalisches Medium ist Lebensbedingung. Die Fortpflanzung erfolgt wahrscheinlich multiplikativ durch einfache Kernteilung.

Am Schluß meiner Arbeit ist es mir eine angenehme Pflicht, auch den Mitgliedern des Instituts, die mir jederzeit mit Rat und Tat zur Seite standen, meinen Dank auszusprechen, vor allem Herrn Dr. Scheuring und Herrn Dr. Lantsch.

Tabelle einiger Sektions-

Nr.	Art	Fundort	♂ od. ♀	Länge in cm	Laichreife	Äußeres: Parasiten	Äußeres: Allgemeines
1	tr. narenta 10. II.	Mühltal	♂	40	Hoden anscheinend rückgebildet	—	Kiemen stark anämisch
2	„ 10. II. „	„	„	46	Hoden schlecht entwickelt	—	—
3	„ 18. II. „	„	„	45	Hoden stark atrophiert	—	Erstickungserscheinungen. Kiemen stark anämisch. Maximale Pigmentkontraktion
4	tr. iridea 24. II.	„	„	25	Hoden mäßig entwickelt	—	—
5	„ 5. III. „	Starnberg	♀	40	laichreif, z. T. abgelaicht	—	—
6	„ 6. III. „	„	„	38	laichreif	—	Kiemen schwach anämisch
7	„ 14. III. „	„	„	45	laichreif, z. T. abgelaicht	Costia necatrix auf Kiemen	—
8	„ 15. III. „	„	„	43	laichreif, z. T. abgelaicht	—	Kiemen anämisch
9	„ 16. III. „	„	♂	33	laichreif	—	—
10	„ 16. III. „	„	„	27	Hoden noch ungenügend entwickelt	—	Kiemen leicht anämisch
11	„ 18. III. „	„	♀	40,5	laichreif	—	Kiemen blaßrosa

[1]) Bei der Beurteilung von Darmentzündungen bei Fischen muß man sehr weniger starke Darmaffektion hervorzurufen. Es ist ja auch in der Fischzucht wobei dieselbe dem Darmtraktus angepaßt sein muß, so vor allem Insekten, deren

befunde von Forellen.

Inneres			
Parasiten in			Allgemeines
Darm	Gallenblase	Schwimmblase	
—	Octomitus int. in großer Zahl	—	Anämie.
—	Reinkultur von Octomitus	—	Anämie, Hypertrophie der Gallenblase.
—	—	—	Äußerste Anämie. Senile Pigmentflecken der Leber. Fettige Degeneration von Herz und Leber.
Octomitus. 6 Echinorrhynchen	viel Octomiten	–	Enteritis [1]) haemorrhagica. Atrophie u. Verdickung der Gallenblase. Gelbliche Flekkung der Leber.
—	—	200 Ancyracanthi cystidicolae	Peritonitis, Enterit. haemorrh. (Enddarm), Haemorrhagien der Leber; starke Atrophie der Gallenblase. Keine Galle.
—	—	—	Leichte Anämie, Gastritis catarrhalis, Enterit. haemorrh. (Mittel- u. Enddarm). Fast vollständige Atrophie der Gallenblase. Hyperämie der Leber.
3 Botriocephali infundibiliformes. Viel Octomiten	Reinkultur von Octomitus	16 Ancyracanthi	Schwache Anämie, Enteritis haemorrh. (End- u. Mitteldarm). Peritonitis adhaesiva. Atrophie der Gallenblase. Wenig Galle.
Octomiten in Pylorusgegend	wenig Octomiten	30—40 Ancyracanthi	Enteritis catarrh. (Enddarm) Peritonitis transsudativa. Starke Atrophie der Leber und Gallenblase. Fast keine Galle. Anämie.
Mäßig Octomiten. 1 Echinorrhynchus	wenig Octomiten	10 Ancyracanthi	Enteritis haemorrh. (Mittel- u. Enddarm) Atrophie u. Verdickung der Gallenblase. Anämie.
—	—	—	Leichte Anämie, Enteritis haemorrh. (End- u. Mitteldarm bis Pylorusgegend). Atrophie der Gallenblase. Wenig Galle.
Octomiten in Enddarm bis Pylorus	ziemlich viel Octomiten	50 Ancyracanthi	Enterit. haemorrh. (Enddarm), Gastritis catarrhalis, Hepatitis interstit. indurat. chronica.

vorsichtig sein. Schon eine etwas zu fette Nahrung genügt, um eine mehr oder eine bekannte Tatsache, daß die Fische eine ganz spezifische Nahrung benötigen, Chitin als Ballast zu funktionieren hat.

Nr.	Art	Fundort	♂ od. ♀	Länge in cm	Laichreife	Äußeres	
						Parasiten	Allgemeines
12	tr. iridea 21. III.	Starnberg	♀	35	laichreif	—	—
13	„22. III."	„	„	44	nicht völlig laichreif	—	—
14	„22. III."	„	„	32	laichreif	Costia necatrix auf Kiemen	—
15	„25. III."	„	„	36	laichreif	—	—
16	„28. III."	„	„	48	laichreif	—	—
17	„28. III."	„	„	36	laichreif	—	—
18	„28. III."	„	„	28	Laichreife unvollständig	—	—
19	„29. III."	„	„	32	abgelaicht	—	Kiemen anämisch
20	„31. III."	„	„	32	laichreif z. T. abgelaicht	—	—
21	„ 4. IV."	„	„	43	laichreif	—	—
22	„ 4. IV."	„	„	23	abgelaicht	—	—
23	„ 5. IV."	„	„	27	nicht ganz abgelaicht	—	Pilzmycelien auf der Haut

Inneres			
Parasiten in			Allgemeines
Darm	Gallenblase	Schwimmblase	
—	—	30—40 Ancyracanthi	Leichte Gastritis, Pylorus, Athrophie der Gallenblase, schwache Hämorrhagien der Leber, keine Galle.
3 Echinorrhynchen, 1 Botriocephalus, Octomiten	Reinkultur von Octomitus	80—100 Ancyracanthi	Entzündung der Kloake.
Octomiten	Zahlreiche Octomiten	80—100 Ancyracanthi	Enterit. haemorrh. (Enddarm), Hämorrhagien und Induration der Leber.
1 Echinorrhynchus, Octomiten	Reinkultur von Octomitus	30 Ancyracanthi	Gastritis catarrh., Atrophie u. Induration der Leber. Im ductus hepaticus 1 Octomitus. Leichte Atrophie der Gallenblase. Wenig Galle.
50 Echinorrhynchen, 3 Botriocephali, viel Octomiten	Reinkultur von Octomitus	30—40 Ancyracanthi	Enterit. haemorrh. (Enddarm), Hämorrhagien und Eieindrücke der Leber. Leichte Atrophie der Gallenblase.
30 Echinorrhynchen. Viel Octomiten	Massenhaft Octomiten	80—100 Ancyracanthi	Peritonitis exsudativa serosa. Enteritis fibrinosa, Hämorrhagien d. Leber (viel Pigmenteinlagerung), Atrophie der Gallenblase. Wenig Galle.
ziemlich viel Octomiten	Viel Octomiten	—	Enteritis haemorrhagica.
3 Echinorrhynchen. Vereinzelt Octomitus, 1 Botriocephalus	Reinkultur von Octomiten	200—300 Ancyracanthi	Anämie, Peritonitis, Enteritis adhaesiva, Schrumpfung und Verhärtung der Leber mit Hämorrhagien und Eieindrücken. Atrophie der Gallenblase. Entzündung der Schwimmblase.
4 Echinorrhynchen, 2 Botriocephali	„	30—50 Ancyracanthi	Enteritis, Atrophie der Leber mit Eieindrücken u. starker Pigmentation, Atrophie der Gallenblase. Wenig Galle.
1 Echinorrhynchus, vereinzelt Octomitus	„	40—50 Ancyracanthi	Peritonitis, Enteritis, Hämorrhagien der Leber mit tiefem Eieindruck, leichte Atrophie der Gallenblase, wenig Galle, in der Schwimmblase Exsudat.
Octomiten	„	—	Höckerleber, Atrophie und Verdickung der Gallenblase. Wenig Galle.
1 Echinorrhynchus. Massenhaft Octomiten	„	3 Ancyracanthi	Leichte Enteritis, Hämorrhagien der Leber mit Eieindrücken.

Nr.	Art	Fundort	♂ od. ♀	Länge in cm	Laichreife	Äußeres: Parasiten	Äußeres: Allgemeines
24	tr. iridea 11. IV.	Starnberg	♀	36	abgelaicht	—	—
25	„ 11. IV.“	„	„	32	„	—	—
26	„ 11. IV.“	„	„	37	zum größten Teil abgelaicht	—	Kiemen etwas anämisch
27	„ 15. IV.“	„	„	33	abgelaicht	—	„
28	„ 15. IV.“	„	„	26	nicht völlig abgelaicht	—	Kiemen anämisch
29	„ 15. IV.“	„	„	27	abgelaicht	—	„
30	„ 16. IV.“	„	„	39	„	Costia necatrix auf Haut und Kiemen	—
31	„ 16. IV.“	„	„	32	„	—	Kiemen schwach anämisch, Pilzmycelien auf der Haut
32	„ 16. IV.“	„	„	33	„	—	Saprolegnien auf der Haut
33	„ 20. V.“	„	„	25	„	—	Kiemen stark anämisch
34	„ 20. V.“	„	„	38	„	—	Kiemen anämisch
35	„ 9. VI.“	„	„	48	„	—	—
36	„ 11. VI.“	„	„	27	nicht völlig abgelaicht	—	—
37	„ 16. VI.“	„	„	47	„	—	—

Inneres			
Parasiten in			Allgemeines
Darm	Gallenblase	Schwimmblase	
6 Echinorrhynchen	—	10 Ancyracanthi	Enteritis haemorrh., Hämorrhagien der Leber, starke Atrophie der Gallenblase.
„	—	100—150 Ancyracanthi	Peritonitis, Enteritis, starke Atrophie der Gallenblase, Hämorrhagien der Leber.
7 Echinorrhynchen. Massenhaft Octomiten	Reinkultur von Octomitus	15 Ancyracanthi	Peritonitis, Enteritis, Hyperämie der Leber mit Eieindrücken, Atrophie der Gallenblase (prall gefüllt).
6 Echinorrhynchen. Massenhaft Octomiten	„	50 Ancyracanthi	Gastritis, Leberinduration mit Pigmentierung und Eieindrücken.
10 Echinorrhynchen	—	—	Anämie, Hypertrophie u. Verhärtung der Leber (ca. 4 × so groß) mit Hämorrhagien und Eieindrücken.
11 Echinorrhynchen	—	44 Ancyracanthi	Peritonitis, Enteritis (Mitteldarm), leichte Gastritis.
5 Echinorrhynchen, viel Octomiten	Massenhaft Octomiten	20 Ancyracanthi	Enteritis, Porphyrleber mit Eieindrücken und Pigmentierung, Atrophie u. Verhärtung der Gallenblase.
8 Echinorrhynchen. Massenhaft Octomiten	Reinkultur von Octomitus	32 Ancyracanthi	Enteritis (Enddarm), Hepatitis interstitialis chronica mit etwas Pigmentablagerung. Leichte Verdickung der Gallenblase.
4 Echinorrhynchen	„	—	Enteritis (Mitteldarm), Gastritis catarrh., Induration der Leber.
Octomiten in Mittel- u. Enddarm	„	40 Ancyracanthi	Starke Anämie.
reiche Infektion von Octomitus in Mittel- und Enddarm	„	54 Ancyracanthi	Gastritis, starke Gallenstauungen der Leber.
Häufig Octomiten in Mittel- und Enddarm, 6 Echinorrhynchen, 1 Botriocephalus	„	34 Ancyracanthi	Leichte Gastritis, Entzündung der Kloake.
Einzelne Octomiten in Mittel- u. Enddarm	„	10 Ancyracanthi	Atrophie u. Verdickung der Gallenblase.
Häufig Octomiten in Mittel- und Enddarm, 39 Echinorrhynchen	„	12 Ancyracanthi	Stauungshyperämie des Darmes, Atrophie der Leber (Felderung infolge zahlreicher Eieindrücke. 3 Eier mit Glisson'scher Kapsel verwachsen.

Literaturverzeichnis.

1) A. Alexeieff (1908): Sur la division de Hexamitus intestinalis Duj. Compt. rend. de la Soc. de Biol. T. 65 p. 401.
2) — (1910): Sur les Flagellés intestinaux des Poissons marins. In: Arch. de Zool. expér. et génér. T. 6 p. 1—10.
3) — (1911): Notes sur les Flagellés. Arch. Zool. exp. et gén. 5e Ser. T. VI.
4) Danilewsky (1889): Parasitologie, comparée du sang. Charkow.
5) Dobell, C. Clifford (1908): Octomitus sp. Dobell. In: Proceed. Cambridge Philos. Soc. Vol. 14 p. 430.
6) F. Doflein (1901): Hexamitus intestinalis. Die Protozoen als Parasiten und Krankheitserreger S. 84.
7) — (1916): Lehrbuch der Protozoenkunde. Jena, Verlag von Gustav Fischer. 4. Auflage.
8) Dujardin (1841): Hexamitus intestinalis. Histoire natur. de Zooph Infus. p. 297.
9) R. Grassi (1882): Dicercomonas intestinalis (Duj.). In: Atti Soc. ital. Sci. nat. Vol. 24 p. 165.
10) M. Heidenhain (1911): Plasma und Zelle. 2. Lfg. Jena, G. Fischer. S. 98.
11) C. Janicki: Untersuchungen an parasitischen Flagellaten. II. Teil. In: Zeitschr. f. wiss. Zool. Bd. 112 S. 574—691.
12) Kennt (1880—82): Hexamitus intestinalis. A. Manuel of Infusoria. London, p. 318 Taf. XIX Fig. 60—62.
13) Klebs (1893): Hexamitus intestinalis. Flagellatenstudien. Zeitschr. f. wiss. Zool. Bd. 55 S. 340 Taf. XV Fig. 10a bis b.
14) Fr. Meves (1900): Über den von la Valette St. George entdeckten Nebenkern (Mitochondrienkörper) der Samenzellen. Arch. f. mikr. Anat. Bd. 56.
15) Moroff (1903), (Dujardin): Urophagus intestinalis. Beitrag zur Kenntnis einiger Flagellaten. Abdruck aus dem Archiv f. Protistenk. Bd. 3, Jena, S. 92 bis 94 Taf. VIII Fig. 11b—f.
16) S. v. Prowazek (1904): Untersuchungen über einige parasitische Flagellaten. In: Arb. a. d. kais. Gesundheitsamte. Bd. 21 S. 37—38.
17) — Zur Kenntnis der Flagellaten des Darmtraktus. In: Arch. f. Protistenk. Bd. 23.
18) Seligo (1887): Hexamitus intestinalis. Untersuchungen über Flagellaten. Cohn's Beiträge zur Biologie IV S. 148 Taf. VIII Fig. 1—3.
19) Senn (1900): Hexamitus intestinalis. Bearbeitung der Flagellaten. In: Engler's und Prantl's Ordnungen des Pflanzenreiches S. 150.
20) Stein (1878): Hexamitus intestinalis. Der Organismus der Infusionstiere III. 1. Hälfte: Flagellaten, Taf. III Abt. V.

Tafelerklärung.

Tafel 20.

Fig. 1—2. *Octomitus intestinalis tr.*

Fig. 3. *Octomitus intestinalis tr.* eine Wendung von ca. 180° ausführend.

Fig. 4—5. Tote Octomiten ohne Vakuolisierung.

Fig. 6. Vakuolisierte Form.

Fig. 7. *Octomitus intestinalis tr.* mit dem abgerundeten Hinterende festsitzend. Schleppgeißeln sind nicht zu sehen. Schwimmgeißeln in strudelnder Tätigkeit. Vorderende kolbenartig verlängert.

Fig. 8. Das amöboid bewegliche Vorderende wird lebhaft nach rechts und links (bis zum eingestrichelten Feld) bewegt.

Fig. 9 (ungefärbt). Abgerundete Form, abwechselnd nach rechts und links rotierend.

Fig. 10 (n. Giemsa gefärbt). Geißeln sind um die Kugel herumgeschlungen. (Bild nach Beobachtung mit Spiegelkondensor vervollständigt.)

Fig. 11 wie Fig. 10. Geißeln zum Teil abgefallen.

Fig. 12. Geißeln vollständig abgefallen. Cystenartige Umwandlung.

Tafel 21.

Fig. 13 (n. Giemsa gefärbt). 2kernige Cyste.

Fig. 14 (n. Giemsa gefärbt). 4kernige Cyste. Mitosis primitiva.

Fig. 15 u. 16. Mit Toluidin gefärbte Schnitte, Vakuolisierung. Am Vorderende heller Plasmahof.

Fig. 17 (n. Heidenhain gefärbt). Parabasalapparat.

Fig. 18 (n. Heidenhain gefärbt). Horizontalschnitt.

Fig. 19 (n. Heidenhain gefärbt). Sagittalschnitt.

Fig. 20 u. 21 nach Giemsa gefärbte Totalpräparate.

Fig. 22 nach Giemsa gefärbtes Totalpräparat (Kugelform).

Fig. 23 nach Giemsa gefärbtes Totalpräparat. Flagellaten, alle mit dem Kopfende einander zugekehrt.

Fig. 24. Normale Leber.

Fig. 25. Hypertrophische Leber.

Fig. 26. Infizierte, stark hypertrophische, teilweise verhärtete Gallenblase. Auf dem Querschnitt lederartige Masse, welche mit der Innenwand der Gallenblase zähe verwachsen ist.

Fig. 27. Stark hypertrophische, infizierte Gallenblase, in die 5 neugebildete *Ductus hepatici* (a) direkt einmünden, (b) *Ductus cysticus*, (c) Lebergrenze. Die Gallenblase ist bis hier innig mit der Leber verwachsen.

Lebenslauf.

Ich bin geboren am 6. März 1893 zu Eschenau a/Gl. als der Sohn des Hauptlehrers Wilhelm Schmidt und seiner Gattin [illegible]. Nach Absolvierung von 3 Volksschulklassen und 9 Klassen [illegible]nistischen Gymnasiums (Bergzabern und Landau in der Pfalz) [illegible] der Tiermedizin. Von August 1914 bis März 1919 war ich [illegible] Juli 1916 legte ich an der [illegible] Fachprüfung ab.

Wilhelm Schmidt.

[illegible] Pfälzische Buchdr. Lippert & Co. [illegible] Naumburg a. d. S.

W. Schmidt gez.



13

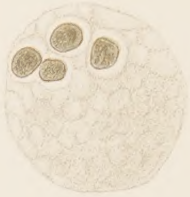

14

20

21

16

15

25

22

17

18

19

W. Schmidt gez.

Lith. Anst. v. F. Wesser, Jena.

...n Jena.